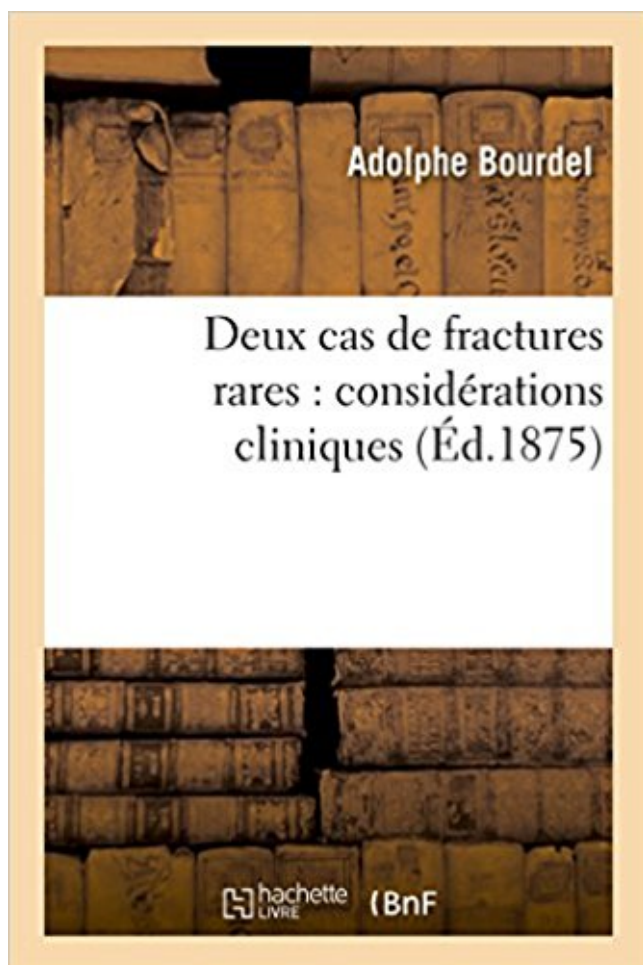


## Deux cas de fractures rares : considérations cliniques PDF - Télécharger, Lire



TÉLÉCHARGER

LIRE

ENGLISH VERSION

DOWNLOAD

READ

### Description

Deux cas de fractures rares : considérations cliniques / par le Dr A. Bourdel,...

Date de l'édition originale : 1875

*Appartient à l'ensemble documentaire : LangRous1*

Ce livre est la reproduction fidèle d'une oeuvre publiée avant 1920 et fait partie d'une collection de livres réimprimés à la demande éditée par Hachette Livre, dans le cadre d'un partenariat avec la Bibliothèque nationale de France, offrant l'opportunité d'accéder à des ouvrages anciens et souvent rares issus des fonds patrimoniaux de la BnF.

Les oeuvres faisant partie de cette collection ont été numérisées par la BnF et sont présentes sur Gallica, sa bibliothèque numérique.

En entreprenant de redonner vie à ces ouvrages au travers d'une collection de livres réimprimés à la demande, nous leur donnons la possibilité de rencontrer un public élargi et participons à la transmission de connaissances et de savoirs parfois difficilement accessibles. Nous avons cherché à concilier la reproduction fidèle d'un livre ancien à partir de sa version numérisée avec le souci d'un confort de lecture optimal. Nous espérons que les ouvrages de

cette nouvelle collection vous apporteront entière satisfaction.

Pour plus d'informations, rendez-vous sur [www.hachettebnf.fr](http://www.hachettebnf.fr)

En effet l'absence de précision de taux pour les fractures rares du carpe par exemple, est sans inconvénient pour un chirurgien qui sait que toutes ces fractures ... A cet effet, il importe de tenir compte, le cas échéant, des considérations physiologiques générales et de considérations cliniques propres au cas particulier.

En cas de polytraumatisme, les situations de détresse cardiorespiratoire doivent être prises en ... Deux complications dominent la .. En pratique, chez l'adulte, ce sont les lésions par arrachement et chez l'enfant les fractures de la palette humérale avec lésions vasculaires humérales qui sont à prendre en considération.

Etude épidémiologique-clinique des fractures ouvertes de la jambe dans le service de chirurgie orthopédique et ... comprend deux os : le tibia et le péroné [8, 9, 21]. ... considération. ➤ La surveillance clinique et radiologique sera rigoureuse afin de détecter un déplacement secondaire et le syndrome des loges et une éventuelle.

En cas de coxa vara (angle cervicodiaphysaire plus petit que la normale), le cortex de la concavité de l'extrémité proximale du fémur, soumis à des contraintes . En fonction de l'intensité des contraintes qui ont occasionné la fracture et des compétences mécaniques de l'os, on distingue deux types de fracture : les fractures.

Notre étude rétrospective porte sur 169 fractures mandibulaires parmi 239 traumatismes faciaux. Les patients ont été hospitalisés dans le Service de Stomatologie et de Chirurgie Maxillo-faciale du Centre Hospitalier et Universitaires de Brazzaville de Janvier 1988 à Décembre 1992. Ils provenaient pour 148 d'entre eux.

successivement les considérations théoriques militent en faveur d'une telle attitude thérapeutique puis discuterons des données cliniques actuellement disponibles sur ce sujet. Il faut d'emblée noter que la quasi . fracture isolée d'un os long, à 5 à 30 % en cas de fractures multiples incluant le bassin. Les os les plus souvent.

En France, l'incidence de la maladie d'Alzheimer (MA) est estimée à 110 000 nouveaux cas par an dont les deux tiers sont des sujets âgés de plus de 80 ans. Le nombre de personnes . Le rapport fracture/nombre de chutes (1/4) était identique chez les patients déments et les sujets non déments [15]. Graafmanns et al.

Deux cas de fractures rares. Considérations cliniques; par le docteur A. Bourdel, professeur agrégé à la faculté de médecine. In-8°, 51 p. Montpellier, imp. Boehm et fils.... [12162 0UREL. — Lucie et Marguerite : par Célina Bourel. In-8°, 32 p. Montauban, imp. Vidallet.. [12163 oILEsvE (de). — Le Règne de Jésus-Christ.

temporisation , n'est—il pas à craindre que les accidents inflammatoires, qu'il est si difficile d'éviter dans beaucoup d'autres cas , ne sévissent avec une telle . soit le canal intestinal, être pris d'inflammation , la guérison n'avait pu en général être obtenue , ou bien dans quelques cas fort rares , que très—difficile— ment.

(A propos de 370 cas). THESE. PRESENTÉE ET SOUTENUE PUBLIQUEMENT . Fracture - Supracondylienne - Humérus - Enfant. JURY. M. Professeur. M. Professeur. M. HARANDOU ... dix huit ans chez le garçon. L'examen radiologique du coude traumatique doit comprendre au moins deux incidences, une de face et.

Choc direct : très rare, entraîne des fractures ouvertes de la cheville. 2. Choc indirect : 95% des cas, cheville bloquée dans position physiologique extrême. (éversion ou inversion) sur laquelle va s'ajouter un traumatisme indirect par la chute du corps en dehors pour l'éversion ou en dedans pour l'inversion. On décrit 03.

Lignes directrices de pratique clinique 2010 pour le diagnostic et le traitement de l'ostéoporose au Canada . CAROC : Initiative mixte de l'Association canadienne des radiologistes et d'Ostéoporose Canada<sup>1</sup>; FRAX : Outil d'évaluation du risque de fracture mis au ..

Considérations relatives aux rapports de DMO (suite).

26 août 2014 . C'est la plus fréquente des fractures du coude de l'enfant. Son pic de fréquence se situe entre 5 et 8 ans. Elle se produit au cours d'accidents de sport mais surtout de loisir et de vie courante [1]. La fracture en extension, où le fragment distal est basculé en arrière constitue quelque 95% des cas [1]. Deux.

15 déc. 2008 . J'étudie les considérations téléologiques ou faits constatés du genre « le lait de vache est fait pour le veau mais pas pour l'homme », « l'homme ne boit du lait . Le calcium des produits laitiers en général représente en France environ les deux tiers du calcium consommé et rares sont les autres aliments.

t a i res éventuellement nécessaires, ainsi que les modalités thérapeutiques. Les fractures des corps caverneux sont de diagnos- tic clinique. En cas de doute la cavernographie est l'examen de choix. . Les automutilations du pénis sont rares, mais après une évaluation .. Deux méthodes se sont longtemps opposées ..

Dans la deuxième partie, les aspects anatomo-cliniques, le traitement et les complications des fractures mandibulaires ont été rappelés. Dans la troisième partie, nous avons analysé 53 cas de fractures traitées à l'Hôpital Général de . Elle résulte de la soudure des deux pièces latérales qui formaient le maxillaire inférieur.

AbeBooks.com: Considérations cliniques sur les fractures de la rotule et leur traitement par les griffes. In : Journal des Connaissances Médicales Pratiques et de pharmacologie, 21e année (2e série ; tome 7e), 1853.: 1 vol. in-8 (245 x 160 mm), 520 pp., quelques figures dans le texte ; demi-basane du temps, dos lisse orné.

FAITS CLINIQUES — CASE REPORTS. FRACTURE-LUXATION DU RACHIS DORSAL. À GRAND DÉPLACEMENT SANS TROUBLE NEUROLOGIQUE : PRÉSENTATION D'UNE OBSERVATION. ET REVUE DE LA LITTÉRATURE. P. KRALLIS, P. PSICHARIS, G. DENDRINOS. Les auteurs rapportent un cas rare de fracture.

23 mars 2015 . Variantes des fractures partielles : Fracture isolée du corps : rare • Trait oblique en bas en arrière en Y • Comminutive Fractures isolées des attaches : Fracture isolée de l'apophyse orbitaire : • Un ou deux trait • Le fragment intermédiaire peut se luxer alors dans l'orbite ou en dehors • à la palpation.

spécificités des ces deux abords, clinique et para-clinique. Dans le . Cette revue souligne les lignes directrices de cet abord, à partir de quelques exemples cliniques. .. C'est le cas des toutes premières prothèses de hanche qui ont été mises au point pour les fractures du col du fémur dès les années 50 par Moore. Prothèse-

3 avr. 2012 . Le recueil des données cliniques a été réalisé à l'aide des comptes-rendus de consultation informatisés disponibles . Deux cas correspondaient à un arrachement osseux périosté talien latéral, sans fracture du PLT ; - Un cas correspondait à une fracture du tubercule médial du talus ; - Un cas de fracture.

Le taux de pseudarthrose de ces fractures a pendant longtemps été sous-estimé et l'impact clinique du cal vicieux minimisé. Opérer . La localisation la plus fréquente en est le tiers moyen dans 75%, distal dans 20% à 25%, et proximal dans 2% à 3% des cas. . La nécrose cutanée ou la fracture ouverte reste toutefois rare.

5 juil. 2010 . Ces échecs sont d'autant mal vécus par les patients et par les praticiens qu'ils sont rares. Cela nous oblige à . Deux implants bien positionnés avec greffe de matériau de comblement osseux (fig 2d) vont répondre aux besoins prothétiques et esthétiques. . Rapport couronne clinique/implant inapproprié.

Fracture-décollement de l'épiphyse médiale de la clavicule: à propos de 6 cas et revue de la littérature . Le but de ce travail est de décrire les caractéristiques épidémiologiques et les différentes entités anatomo-cliniques de la fracture-séparation de l'épiphyse . Les deux plus jeunes ont été traités orthopédiquement.

27 mai 2017 . 5 Considerations anatomiques (c) : Le bassin est richement fourni en vaisseaux sanguins qui sont fréquemment lésés en cas de fractures. ... ouvert reste réservée aux rares cas de fractures déplacées avec asymétrie importante des deux hémibassins, ou protrusion intrapérinéale d'un fragment osseux.

d'au moins 500 mg deux fois par jour, pendant au moins 10 jours suivant l'administration d'Aclasta ... angiédème et de très rares cas de réaction . Rare. Fractures fémorales atypiques sous- trochantériennes et diaphysaires † (effets indésirables de classe des bisphosphonates). Très rare. Ostéonécrose du conduit auditif.

Ce sont les premières descriptions cliniques du syndrome des enfants battus que certains appellent maintenant le syndrome d'Ambroise Tardieu, à la place du . C'est dans un mémoire [2][2] « Considérations médico-légales sur deux cas assez. dont le titre n'appelle pas suffisamment l'attention et fait mal connaître l'objet,

1 aug 2016 . Pris: 172 kr. Häftad, 2016. Skickas inom 2-5 vardagar. Köp Deux Cas de Fractures Rares: Considerations Cliniques av Adolphe Bourdel hos Bokus.com.

Le 1<sup>er</sup> volume contient, 1<sup>o</sup>. des observations et réflexions sur la ligature des artères ; a", des considérations sur la difformité appelée pieds-bots ; 3<sup>o</sup>. observations sur les fractures de l'humérus ; et 4\*- des considérations sur les maladies vénériennes. Le a\* volume renferme , 1". l'observation d'un cas d'intumescence énorme.

A cela s'ajoutent des considérations d'ordre zootechnique, dans la mesure où le matériel d'immobilisation utilisé doit entraver le moins possible les mouvements du jeune veau [6, 7, 8, 23]. CRAWFORD et FRETZ [17], dans une étude intéressant 213 Bovins, montrent que les fractures fémorales représentent 68 cas sur 213.

CONSIDERATIONS. SUR. LES. FRACTURES. ET LEUR TRAITEMENT. DES CANCERS SUPERFICIELS QU'ON CROYAIT PROFONDS. Les fractures . des os sans fractures : sur la jeune fille dont l'autopsie a déjà été si féconde en faits très-remarquables, deux côtes offraient l'enfoncement sans fracture dont nous.

Lorsque l'existence simultanée de deux ou plusieurs lésions n'est pas prévue par le barème, le taux de la réduction globale de capacité ne doit jamais être . A cet effet, il importe de tenir compte, le cas échéant, des considérations physiologiques générales et de considérations cliniques propres au cas particulier. II.

CANADA; Téléphone : 418 656-8711, poste 3461; Télécopieur : 418 656-4882; Courriel : joelle.flamand-villeneuve@ssss.gouv.qc.ca . 2Chargée d'enseignement clinique, Faculté de

pharmacie, Université Laval, Québec (Québec) Canada. Reçu le 21 janvier .. moins deux fractures de fragilité ou la diminution importante.

Mais, quel que soit le niveau de DMO, la probabilité de fracture sur dix ans est également multipliée par deux entre 50 et 80 ans [4], ce qui souligne toute l'importance de prendre en considération l'âge lorsque l'on interprète les résultats de la densitométrie. Par ailleurs, l'importance des facteurs cliniques peut varier en.

Request (PDF) | Central talar fractu. | Talar fractures are rare and often have to be treated in the emergency department by young surgeons. Thus, important literature series, often multicentric, are generally of little interest regarding practical technical considerations. .

Philippe Massin at Clinique Hartmann. Philippe Massin.

17 mai 2012 . Maurice. Clinique de Médecine légale et d'Addictologie . CLINIQUE.

DERMATOLOGIE-VENEREOLOGIE-. PHOTOBIOLOGIE ET ALLERGOLOGIE POLE 8. PLURIDISCIPLINAIRE DE MEDECINE. LEROUX ... La fracture de la facette antéro-médiale du processus coronoïde est une lésion rare qu'il faut.

cliniques, les circonstances et les conséquences envers les enfants fut Auguste Ambroise Tardieu [5] .. Il a décrit chez des enfants décédés des fractures du crâne et des épanchements de sang à la ... TOULMOUCHE A. Considérations médico-légales sur deux cas assez rares d'aberration mentale. Ann Hyg Publ Méd.

Introduction Le traumatisme du rachis est rare chez l'enfant, survenant le plus souvent au cours d'accident de la circulation. . Les explorations neuroradiologiques avaient montré au niveau dorsolombaire un cas de fracture, un cas de luxation, un cas de fracture luxation, et au niveau cervical une entorse C1-C2. Dans un.

Présentation clinique. En raison des insertions musculaires présentes sur la clavicule, la fracture est souvent déplacée, entraînant une déformation du moignon de l'épaule. En cas de déplacement important, il arrive parfois que l'une des extrémités osseuses perfore la peau : on parle alors de fracture ouverte (rare).

FRACTURES DU MEMBRE SUPÉRIEUR, AVANT-BRAS. Fractures de l'avant-bras; Fracture de Pouteau-Colles. CLINIQUE. Il existe deux types de fractures de l'avant-bras : Fracture de . La complication la plus fréquente est la limitation de la prono-supination qui apparaît en cas de non-réduction anatomique. La fracture.

Les publications du début du 19e siècle font essentiellement l'objet de travaux sur le diagnostic clinique de ces fractures. .. La fracture du col associée à une luxation sous-talienne est liée à l'impaction du bord antérieur du pilon tibial qui s'interpose entre les deux fragments par majoration du mécanisme de flexion dorsale.

3 oct. 2013 . L'évaluation médicale des ecchymoses dans les cas de maltraitance présumée d'enfants : une perspective clinique .. Considérations particulières ... enfants de moins de deux ans ayant des blessures causées par une violence physique présumée (p. ex., ecchymoses, fracture, traumatismes crâniens).

Venez découvrir notre sélection de produits cas clinique au meilleur prix sur PriceMinister - Rakuten et profitez de l'achat-vente garanti.

28 nov. 2016 . Prendre en compte l'abaissement relatif de l'HbA1c. • Rares hypoglycémies. • Perte de poids ou sans effet sur le poids. • Résultats cardiovasculaires. • Voir les considérations thérapeutiques, prendre en compte le DFGc. • Voir la colonne indiquant le coût, considérer l'accès. Suite à la page suivante...

Leur diagnostic clinique n'est pas toujours évident, et ne pourra être confirmé qu'à l'examen TDM, qui permet aussi la détection de certains échecs du traitement chirurgical . Ces fractures résultent d'un mécanisme particulier d'impact direct sur le globe oculaire dont le recul affronte l'incompressibilité des deux composants.

Ces fractures peuvent se voir à tous les âges et dans tous les deux sexes. ... niveau ; de ce fait les fractures y sont rares. [22,25,33] . Formes cliniques : a) Selon le siège de la fracture : • Fractures du tiers moyen : elles représentent 75 à 80 % des cas. [5]. Ici le fragment proximal est attiré en haut et en arrière par la tension.

que la prévalence est deux fois plus élevée que le nombre de nouveaux cas. Bien que l'on ... Considérations de coûts. .. Présentation clinique. La présentation clinique des métastases osseuses comprend la douleur, les fractures pathologiques, l'hypercalcémie et l'instabilité du rachis avec compression médullaire. 1.3.1.

il s'agit exclusivement de traumatologie, dont certains cas correspondent peut-être à des fractures sur prothèse. . Cette présentation clinique comporte classiquement le raccourcissement, la rotation externe et . deux groupes de fracture avec dans les trois-quarts des cas des femmes, une médiane d'âge de 75 ans,.

Cheveux ( couleur anormale héréditaire, etc., des), XV, 164. Chiaveriki. Exposition du système de Brown et de la nouvelle doctrine médicale, XV, 199. Chimie ( l'ai t de formuler suivant les principes de la ) , XIII, 175. — Bibliothèque de pharmacie et physique, XIII, 178. Chirurgie clinique de Montpellier, XIV, 256. Chiritrgia de.

fracture à ce niveau. o Ce n'est pas le cas en cas de fracture trochantérienne d'où un devenir radicalement différent pour ces deux types de lésions. Les FESF ... . FRACTURES

CERVICALES. 1. Clinique. Le diagnostic est facile généralement. Il repose sur une notion de chute, sur l'impotence fonctionnelle, la douleur et la.

Cett 11 , comme on Toît, l'appareil 3e M. Cline pour les fractures radiales «impies ; mais les attelles l'ont mises immédiatement sur la peau , amélioration notable , et qui . Ainsi , avec les compresse! graduées de M. Goyrand, les longues attelles et l'attelle cubitale de M. Dupuytren, et les deux coussins de sir A. Cooper, nous.

1 nov. 2015 . laire démontré lors d'un essai clinique. Autres considérations thérapeutiques. Coût. Inhibiteur de l'alpha- glucosidase (acarbose). Rare. Sans effet à. Amélioration du . Rare. Sans effet. ICC, oedème, fractures, rares cas de cancer de la vessie (pioglitazone), controverse relative aux effets cardiovasculaires.

un cancer est plus élevé et ce pour deux rai- sons. D'une part, ils . côté d'autres considérations comme la néces- sité d'une .. les fractures en motte de beurre, peuvent ne donner que peu de symptômes. Il s'agit donc de bien examiner l'enfant. En cas de douleur élective à la palpation d'un os suite à un trau- matisme, la.

cas de fracture trochantérienne d'où un devenir radicalement différent . Clinique. • Le diagnostic est facile généralement: il repose sur une notion de chute, sur l'impotence fonctionnelle, la douleur et la déformation du MI caractéristique en adduction . l'avantage de prendre en considération le mécanisme fracturaire et le.

des contraintes. C'est à cette période que va se produire la fracture de fatigue en cas de poursuite des contraintes et d'un remodelage osseux par conséquent dépassé (5,. 6, 10). Ceci explique l'existence d'un délai entre le début des contraintes mécaniques inhabituelles et la survenue de la symptomatologie clinique.

rare, elles peuvent révéler une perforation de l'hypopharynx ou de l'œsophage. Peut d'articles rapportent ces . Cas clinique n° 1. Mr D. 23 ans est victime d'un accident de la voie publique le 2 juillet 1998. Il présente une fracture tassement de C5, compliquée d'une tétraplégie complète sensitivo-motrice de niveau C5.

On distingue essentiellement deux types de fractures : les fractures incomplètes et les fractures complètes. Fractures incomplètes. Le trait de fracture n'intéresse qu'une partie du segment osseux. Elles sont rares chez l'adulte (en dehors de certaines fractures de fatigue) ; elles sont, par contre, très fréquentes chez l'enfant.

cliniques et radiologiques soient bien connues, il n'est pas rare qu'il se passe plusieurs mois voire des années entre l'apparition des premiers symptômes et l'application du traitement curatif de la maladie. Le cas que nous présentons concerne un ostéome ostéoïde de l'ulna à localisation sous périostée qui a posé un.

L'ostéoporose majeure très sensiblement le risque de fractures, mais ne s'accompagne habituellement d'aucun signe clinique. S'il est largement considéré que ce risque est inversement corrélé à la densité minérale osseuse, un grand nombre de sources indiquent au contraire que la densité osseuse ne semble pas être.

2 août 2011 . rités pour mettre à jour nos connaissances dans deux domaines .

Recommandations cliniques. Chez qui devrais-je évaluer le risque d'ostéoporose et de fracture ? Il faut évaluer les hommes et les femmes de plus de 50 ans pour dépister ... extrêmement rare (< 1 cas pour 10 000 patient-années parmi.

Ces deux cas permettent de faire ressortir plusieurs points importants concernant les fractures du bassin et du cotyle. 1) Les atteintes sont ... Evaluation clinique. L'évaluation clinique et radiologique initiale devra permettre de déterminer la présence ou l'absence d'une fracture pelvienne et son degré de stabilité <sup>132</sup>.

Considérations mécaniques dans le traitement des fractures. . LES INDICATIONS CLINIQUES DE LA FIXATION EXTERNE ORTHOFIX. ... lorsqu'il y a une stabilisation très rigide comme celle que l'on obtient avec une plaque et des vis. Dans ce cas, le mouvement entre les deux fragments osseux est quasiment inexistant.

Considération des caractéristiques socioprofessionnelles dans l'évaluation du critère de . peut être reconnue invalide si elle remplit les deux conditions suivantes : .. Par signes, nous entendons les anomalies anatomiques, physiologiques ou psychiques qui peuvent être observées à l'examen clinique. Dans le cas des.

Klazen CA, Lohle PN, de Vries J, et al. Vertebroplasty versus conservative treatment in acute osteoporotic vertebral compression fractures (Vertos II): an open-label randomised trial. Lancet 2010;376:1085-92. Question clinique. Quelle est la plus-value d'une vertébroplastie versus traitement antalgique optimal d'une.

l'usage à long terme d'alendronate pour traiter l'ostéoporose et la fréquence de fractures inhabituelles, en particulier . il a soigneusement pris en considération les avantages et les risques envisagés. L'étude en question indiquait . causée par la prise de bisphosphonates est extrêmement rare. Par contre, les fractures.

Fracture dans le cadre d'une maladie osseuse acquise. 7. Fracture dans le cadre d'une maladie osseuse congénitale. 7. Atteintes plus rares. 7. ¶ Traitement. 8. Règles générales . cas dans un contexte où l'os pathologique est connu et le diagnostic ne pose ... Deux contextes cliniques peuvent se voir. Le plus souvent, le.

patients présentant des particularités cliniques et histologiques distinctes (tableau I).

Ostéogenèse imparfaite de type I. Dans l'ostéogenèse imparfaite de type I la fragilité osseuse est peu sévère : les premières fractures surviennent à l'âge de la marche. Leur fréquence annuelle est inférieure à deux pour diminuer après la.

En cas d'énucléation ou d'atteintes esthétiques associées, il en sera tenu compte dans l'évaluation du préjudice esthétique. Le tableau ci-après, établi en fonction du maximum de 85%, permet d'évaluer le pourcentage d'incapacité en fonction de l'acuité visuelle (mesurée en dixièmes) de chacun des deux yeux.

11 sept. 2017 . Le cas clinique du mois. Prise en charge d'une hypophosphatémie (2015) . Le cas clinique du mois. Hémangiome épithélioïde, une tumeur osseuse rare (2015) . La spondylodiscite chez l'enfant : à propos de deux observations (2015).

Considérations sur la maladie éléphantiasique : à propos de 50 cas d'éléphantiasis de jambe



observés à l'hôpital A. Le Dantec (Dakar). Auteur:DIOP, Baudin Adrien Sujet:Médecine Mots-clés: Eléphantiasis de la jambe. Année::1965. Cote::m\_40437.

7 sept. 2012 . Bien qu'aucune augmentation du risque n'ait été observée au cours des larges études cliniques, de rares cas d'ulcères gastriques ou duodénaux ont été . Elles ne doivent pas prendre deux comprimés le même jour, mais doivent revenir à la prise hebdomadaire du comprimé en se basant sur le jour.

Les fractures de stress concernant les côtes sont rarement rencontrées, bien que des cas aient été rapportés dans différents sports, notamment chez les rameurs. . Le diagnostic des fractures de stress nécessite une suspicion clinique et souvent des imageries supplémentaires grâce à la médecine nucléaire,.

Médiales (10%). • Surtout séparation. • Souvent postéro-médiale. Fractures spino-glénoïdiennes (5 à 10%). ➤ Médiales +++ . ➤ Latérales (plus rare) . Bilan clinique. • Peau (contusion +++). • Lésions vasculo-nerveuses. (arcade du soléaire et SPE +++). • Syndrome des loges. ✓ Imagerie. • Rx de qualité +++ . • Scanner avec.

Institut des Deux Alice, Département Orthopédie—Trauma—tologie, Bruxelles . en général bien tolérés sur le plan clinique (2, 17,. 20). Elle se .. Deuxième cas. Monsieur P. D. B., âgé de 67 ans, présente à la suite d'une chute, une fracture articulaire de l'épaule droite traitée orthopédiquement à la Côte d'Azur. Il s'agit.

logie des membres, aux fractures, puis de Maurice Chevassu, pour une année entière d'urologie, durée . chaire de clinique chirurgicale de l'hôpital Cochin qu'il animera jusqu'à son accession à l'honorariat en 1980. .. deux cas, de tassements trabéculaires du tissu spongieux, où une sensibilité égale à la scintigraphie.

nouvelles fractures. Par exemple, la survenue d'une fracture du poignet chez un homme, bien que rare, doit être considérée comme un signal d'alarme, compte tenu de l'importance de la . l'existence de facteurs de risque cliniques de fracture et le risque de . cas sur deux, consécutive à une maladie ou à la prise d'un.

n'ont aucun intérêt pour le diagnostic de ménopause en dehors de cas particuliers (dosage de la FSH et de l'estradiol . de 75 ans (soit 7,7% de la population), les deux tiers sont des femmes.

III- Hormonologie de .. des autres diagnostics d'aménorrhée seront à prendre en considération en fonction de l'âge de la patiente.

65 cas cliniques et cas d'exclusion en ostéopathie. Fondés sur la sémiologie ostéopathique sous la direction d'Hakim MHADHBI. Chemsy ANNIBA – Renan BAIN – Ethan BECKMANN – Guillaume BRARD – Emeric BOULLAY – Soizic CARRON DE LA CARRIERE –. Dr Eric DEGEN – David KANNER – Dr Emmanuel.

Après cette union fibreuse qui constitue déjà une sorte d'articulation accidentelle, il reste enfin un grand nombre de cas où les fragments demeurent complètement séparés. Nous avons vu déjà ce qui arrivait dans les fractures anciennes ; ajoutons que les surfaces de la fracture se recouvrent de matière cartilagineuse,.

qui sont d'importance clinique en cas de fractures ostéoporotiques, y compris la colonne vertébrale, la hanche et le poignet. L'ostéoporose peut . appropriés devra être pris en considération avant l'instauration d'un traitement par les bisphosphonates chez les patients présentant des facteurs de risque concomitants (p. ex.,.

Aucune considération de religion, de nationalité, de race, aucune considération politique ...

III-Données cliniques. 53. IV-Données radiologiques : 55. 1-Radiographies standards. 55. 2- Autres examens radiologiques. 56. V-Données . Nous rapportons dans cette étude rétrospective 30 cas de fractures du pilon tibial (FPT).

Pris: 163 kr. Häftad, 2016. Skickas inom 2-5 vardagar. Köp Ulcere Simple de L'Estomac: Observations Et Considerations Cliniques av Valentin Cazeneuve hos Bokus.com.

tence de fractures dues à des traumatismes à basse énergie. Elle se définit également par une densité minérale . macologique de l'ostéoporose. En dehors de rares cas d'ostéoporoses secondaires, l'incidence des fractures . L'accumulation de données cliniques concordantes démontre le lien épidémio- logique entre le.

ARTICLE ORIGINAL / ORIGINAL ARTICLE. Traitement chirurgical des fractures du talus. À propos de 15 cas. Surgical Treatment of Talus Fractures: About 15 Cases. A. Mezzani · S.S. Saliou . Résumé Les fractures du talus sont relativement rares et . globaux étaient excellents dans deux cas, bons dans sept cas, moyens.

3 juin 2014 . Fracture dislocation of the talar body is rare; it reaches articular congruence and determines the ankle's functional prognosis. The authors report a case of a fracture dislocation of the talus associated with a compression of the tendon flexor hallucis longus in a 22 years old patient. The mechanism, surgical.

Les vraies pseudarthroses sont rares, cependant il n'est pas rare de voir des retards de consolidation flagrants en radiologie mais assez souvent peu expressifs sur le plan clinique. Ces retards de consolidation peuvent évoluer sur un an ou plus. La prise en charge chirurgicale de ces pseudarthroses doit donc se faire sans.

3 juil. 2017 . C'est une urgence urologique rare dont les complications sont à type de déviation de la verge en érection et de dysfonction érectile lorsque le traitement n'a pas . Les rapports sexuels responsables de la fracture de verge étaient nocturnes dans deux cas, diurnes dans un cas et non précisé dans un cas.

plus de la moitié des cas. Viennent ensuite la démence vasculaire, la démence mixte, puis d'autres démences plus rares. Pour parler de démence il faut être en présence d'une atteinte de la mémoire et des fonctions cognitives suffisamment importante pour avoir des conséquences négatives sur le fonctionnement de la.

8 mars 2017 . Un défaut (une lésion ou fracture) unilatéral ou bilatéral de l'isthme interarticulaire sans déplacement de la vertèbre est une spondylolyse. .. Dans les cas de spondylolisthésis, une blessure peut aggraver (évolution négative permanente) n'importe quel symptôme, mais il est rare qu'une seule blessure.

1 Dans cette note de cadrage, le terme vitamine D peut désigner la vitamine D3, la vitamine D2 ou à la fois les deux formes ... Ca x x x. Chutes x x† x x. Fractures x x x x x. DMO x x. Rachitisme. Ostéomalacie x x. Avis d'expert(s) x\* x‡ x x. Autres x†. 1 : Australian New Zealand bone and mineral society, Endocrine society of.

Professeur de CHU de médecine interne. Médecin chef de l'HMIMV-RABAT. En témoignage de notre respect et notre profonde considération. . considération et l'amour éternel pour les sacrifices que tu m'as consenti pour mon éducation et mon ... Notre étude porte sur une série de 41 cas de fracture ouverte de la jambe.

Considérations générales . Il n'y a pas de corrélation entre l'importance radiologique de l'atteinte métastatique osseuse et la survenue de fractures. . un mois ou deux, et lorsqu'il n'existe pas de contre indications absolues à l'acte opératoire (insuffisance respiratoire majeure, insuffisance cardiaque irréductible, etc.).

L.-J. Frédéric Leclerc , D. M. P., de Tours. II. REVUE CLINIQUE. Clinique chirurgicale de V Hôtel-Dieu de Paris Service de M. SanSON. Fracture du Péroné. — Deux cas de fracture du péroné , traités actuellement dans la salle Sainte- Jeanne, nous rappellent la plupart des considérations qui se rattachent à ces sortes de.

14 sept. 2017 . Pour les patients présentant un faible risque de fracture, un arrêt du traitement après 3 à 5 ans est à prendre en considération. . La période de latence entre le début du traitement et l'apparition de troubles aigus de la fonction rénale était dans la majorité des cas de deux semaines après la perfusion.

Objectif: Les traumatismes périlunaires du carpe sont des traumatismes articulaires complexes rares. L'objectif était d'évaluer le devenir radio-clinique à long terme de ces pathologies ..

Figure 2: "Chips" fractures d'après Herzberg. 1, pointe styloïde radiale (1 cas) ;2, pointe styloïde ulnaire (1 cas) ;3, triquetrum au niveau des.

Les complications graves (section neurologique, artérielle, tendineuse) restent extrêmement rares avec la technique endoscopique et le taux global de complications est . Le syndrome du canal carpien correspond à la manifestation clinique de la compression du nerf médian lors de son passage dans le canal carpien.

Internes : - LahcenIbtissem. - Moulay KhatirLeyla. - Seddiki Walid. Année universitaire : 2014-2015 fractures du plateau tibial etude clinique et epidemiologique . Le plateau tibial correspond à la face supérieure des deux tubérosités articulaires du tibia. On le sépare en trois zones: ... Ø Type III : fractures tassements (rares).

Deux cas de fractures rares : considérations cliniques / par le Dr A. Bourdel,. Deux cas de fractures rares : considérations cliniques / par le Dr A. Bourdel,. Bourdel, Adolphe (Dr) [3].

Ajouter au panier Permalien Courriel Imprimer Voir les parutions Voir les états de collection Réserver Demande spéciale en Magasin.

Prise en charge des fractures radiculaire transversales des dents permanentes. THESE POUR LE DIPLÔME D'ETAT DE DOCTEUR. EN CHIRURGIE DENTAIRE. Présentée et soutenue publiquement par. Juliette MIRGON. Née le 07/03/1990. Le 07/12/2015 devant le jury ci-dessous : Président : Mme le Professeur.

Le coude est une articulation pivot complexe. L'olécrane empêche le déplacement antérieur de l'ulna par rapport à l'humérus. La surface antérieure de l'ulna est recouverte de cartilage articulaire. Toutes les fractures (sauf les fractures rares de la pointe) sont donc intra-articulaires. L'olécrane forme une articulation avec la.

