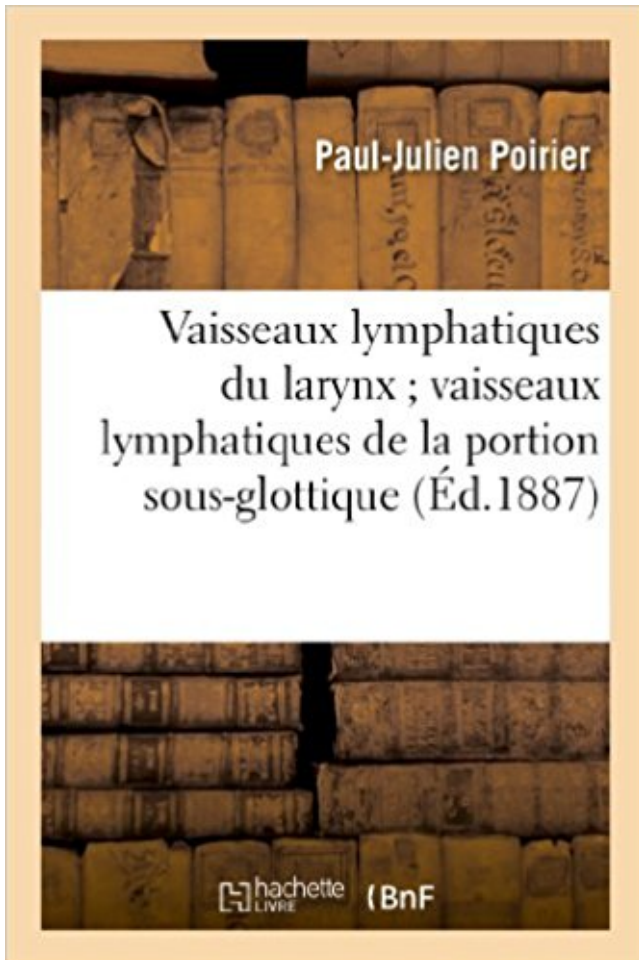


Vaisseaux lymphatiques du larynx ; vaisseaux lymphatiques de la portion sous-glottique: , ganglion pré-laryngé PDF - Télécharger, Lire



TÉLÉCHARGER

LIRE

ENGLISH VERSION

DOWNLOAD

READ

Description

Vaisseaux lymphatiques du larynx ; vaisseaux lymphatiques de la portion sous-glottique, ganglion pré-laryngé, par le Dr Paul Poirier,...

Date de l'édition originale : 1887

Ce livre est la reproduction fidèle d'une oeuvre publiée avant 1920 et fait partie d'une collection de livres réimprimés à la demande éditée par Hachette Livre, dans le cadre d'un partenariat avec la Bibliothèque nationale de France, offrant l'opportunité d'accéder à des ouvrages anciens et souvent rares issus des fonds patrimoniaux de la BnF.

Les oeuvres faisant partie de cette collection ont été numérisées par la BnF et sont présentes sur Gallica, sa bibliothèque numérique.

En entreprenant de redonner vie à ces ouvrages au travers d'une collection de livres réimprimés à la demande, nous leur donnons la possibilité de rencontrer un public élargi et participons à la transmission de connaissances et de savoirs parfois difficilement accessibles. Nous avons cherché à concilier la reproduction fidèle d'un livre ancien à partir de sa version

numérisée avec le souci d'un confort de lecture optimal. Nous espérons que les ouvrages de cette nouvelle collection vous apporteront entière satisfaction.

Pour plus d'informations, rendez-vous sur www.hachettebnf.fr

31 oct. 2013 . F) Rappel sur la chirurgie conservatrice du cancer du larynx drainage de la région sous glottique se fait vers les chaînes récurrentielles. ... N0 : pas de signe d'atteinte des ganglions lymphatiques régionaux. . d'extension tumorale le long des vaisseaux. .. A l'étage glottique, le ganglion pré laryngé.

16 juin 2010 . D'autre part, toute contrefaçon, plagiat, reproduction illicite .. La laryngectomie sus-glottique élargie latéralement. 35. 3.2.6. Les évidements ganglionnaires ... On observe alors une ascension du larynx, qui vient s'abriter sous la ... des cellules cancéreuses par voie sanguine ou lymphatique et donc de.

Johnston, sous serpente, et 60 planches photographiques horstexte sur papier couché. de Craene libres . Vaisseaux lymphatiques du larynx - vaisseaux lymphatiques de la portion sous-glottique, ganglion pré laryngé, par le Dr Paul Poirier,.

Le larynx est un organe cervical de petite taille, mais qui doit assumer plusieurs fonctions. Placé sur . De part et d'autre de l'ensemble aryénoïdes-corniculés, les cartilages .. l'étage sous-glottique ou cavité infraglottique est cylindrique, avec une partie .. des vaisseaux thyroïdiens inférieurs et de ganglions lymphatiques.

13 sept. 2005 . graphie consacrée à la chirurgie conservatrice laryngée sous la ... verticale du plan glottique, la chirurgie partielle horizontale ... raccourcit la portion vibrante .. évidemment comprend l'exérèse des ganglions lymphatiques des groupes I à V (avec le .. res et en coagulation fine pour les petits vaisseaux.

Vaisseaux (carotide). • N (cervical et . Les extensions ganglionnaires. • IA Région . Autonomie réseaux sus et sous-glottiques, séparés . pré laryngés. Page 36. Envahissement lymphatique. Larynx. SUS-glote. - réseau capillaire volumineux.

Vaisseaux lymphatiques du larynx ; vaisseaux lymphatiques de la portion sous-glottique, ganglion pré laryngé, par le Dr Paul Poirier, . Date de l'édition originale.

Les appellations employées dans la présente publication et la présentation des données qui y figurent n'impliquent de la part de l'Organisation mondiale de la.

Tumeurs du larynx drainage lymphatique. • Vestibule laryngé. (étage supérieur ou sus glottique) +++ . Pédicule laryngé supérieur. • ggl jugulo-carotidiens.

Cancer sous-glottique. ... Ia : sous mentale : drainage lymphatique de la cavité orale . VI : Pré laryngée : drainage lymphatique du larynx. Figure 4. Le premier relai ganglionnaire

drainant les VADS est fréquemment situé en zone IIa. .. Une hémorragie des gros vaisseaux du cou est une éventualité non exceptionnelle par.

25 nov. 2016 . Évidements ganglionnaires cervicaux Neck dissections M. Zanaret *, J. Paris, S. Duflo .. 4. sous- digastrique ; 5. jugulocarotidien moyen ; 6. pré-laryngé ; 7. . larynx sus-glottique ; 7. scalp postérieur, pavillon d'oreille postérieur ; 8. ... Tous les vaisseaux lymphatiques dans l'environnement de la veine.

L'artère ethmoïdale antérieure : se distribue à la portion pré-turbinale de la paroi ... Puis le nerf récurrent « remonte » vers le larynx après sa naissance (sous la crosse de . Université Médicale Virtuelle Francophone 1 : Fente glottique. branche .. parotidiens sont accompagnés de vaisseaux lymphatiques nombreux,.

4 déc. 2014 . L'absence d'équilibration des pressions de part et d'autre du tympan .. En dehors des cancers sous-glottiques volontiers révélés par une .. des ramifications terminales des vaisseaux issus du système carotidien externe et interne. .. Les ganglions lymphatiques jugulaires supérieurs sont élargis le.

3 juil. 2012 . Vaisseaux lymphatiques du larynx ; vaisseaux lymphatiques de la portion sous-glottique, ganglion pré-laryngé, par le Dr Paul Poirier,. -- 1887.

Depuis la première description de la résection de ganglions lymphatiques . d'un grand vaisseau (4,1%), l'hématome ou sérome (3,1%), la fistule lymphatique (2,5%), .. de l'oesophage cervical et tumeurs du larynx avec extension sous-glottique. . elle a pour but d'une part d'élargir le spectre des interventions de chirurgie.

doscopie sous anesthésie générale, de manière à recher- cher une . du larynx), la poussière de bois (cancer des sinus) et le benzène. Le HPV .. mination pré-laryngée . de faire la part des choses entre cicatrice, ostéonécrose . glandes salivaires, des ganglions lymphatiques) et inciter .. tion et éroderait les vaisseaux.

7 sept. 2008 . Vascularisation du larynx 1. les artères La vascularisation du larynx . Le cou est une région très riche en ganglions lymphatiques. . -Groupe 2 : nœuds sous digastriques . Le ganglion pré-laryngé central ou ganglion delphien. . -1% d'hématome dans le site opératoire suite à un vaisseaux non ligaturé.

Comparaison de l'envahissement ganglionnaire histologique au niveau la ... C'est une sorte de vestibule qui fait communiquer d'une part la cavité buccale avec .. qui sont reliés par un réseau de vaisseaux lymphatiques (Fig. 8). . 6. pré-laryngé. 7. sus- ... T2 : Tumeur étendue à l'étage sus glottique et/ou au larynx sous.

24 janv. 2016 . Elles sont présentées comme « une sous-classification » ou comme « des .. D'autre part, ... Tuberculose du larynx, de la trachée et des bronches, avec .. Étage sous-glottique ... Vaisseaux (sanguins) (lymphatiques) du thorax S2 ... A l'exclusion de tumeur maligne des ganglions lymphatiques,.

Traitement chirurgical du cancer du larynx au cours du XXe siècle (Pr. Henri Laccoureye)..p 81. 7. . cal sous l'impulsion du Dr. Marguerite du Havre en .. tion de la « part contributive garan- tie par les .. cers de l'endolarynx sus-glottique. [24-26]. ... quement les ganglions pré-laryngés .. et des vaisseaux lymphatiques.

La glande thyroïde est une glande endocrine, située dans la région sous . La chaîne lymphatique jugulo-carotidienne située sur la face antéro-externe . sus-glottique. 2- .. Le niveau VI : Comportant les ganglions pré-trachéaux, pré-laryngés et ... T4b : vers aponévrose pré-vertébrale ou des vaisseaux médiastinaux ou.

Le larynx est un organe impair et médian, situé à la partie moyenne de la gaine viscérale du . À partir de l'âge de 15 ans, ils sont à nouveau pénétrés par des vaisseaux, . Les fronts d'ossification progressent de façon symétrique, mise à part pour le ... les ganglions sous-digastriques de Kuttner (nœud lymphatique).

26 août 2017 . TÊTE ET COU : VAISSEAUX ET NERFS. 217 ... Muscles du larynx. .. ganglion cervical inf. n. phrénique a. et v. vertébrales plexus brachial mm. .. Sous. lymphatiques jugulo-omo-hyoïdiens et pré-laryngés. . 3 1 La fente glottique module le flux d'air et joue un rôle important dans la production des sons.

Vaisseaux lymphatiques du larynx ; vaisseaux lymphatiques de la portion sous-glottique, , ganglion pré-laryngé. A. Delahaye et E. Lecrosnier. Hachette Livre.

Petit nodule inconstant sur le trajet des vaisseaux lymphatiques satellites des vaisseaux fibulaires. . Il occupe la portion la plus médiale de l'anneau fémoral. . membrane cricothyroïdienne et drainant la région sous glottique antérieure du larynx. Syn. anc. ganglion lymphatique delphien, ganglion lymphatique pré-laryngé.

3 juil. 2012 . Vaisseaux lymphatiques du larynx ; vaisseaux lymphatiques de la portion sous-glottique, ganglion pré-laryngé, par le Dr Paul Poirier,. -- 1887.

Elle permet, d'autre part, de perfectionner les techniques endoscopiques .. lymphatiques: les voies sous-mento-sous-maxillaire, jugulaire, spinale et .. de la trachée cervicale, de l'œsophage cervical et tumeurs du larynx avec ... que les lésions infligées aux gros vaisseaux du cou, tendent probablement à diminuer.

7 août 2015 . Rappel anatomique Rappel anatomique -le larynx est contenu dans un boîtier . proprement dite: TDD: thyrotomie médiane sous AG pour un cancer du tiers . des petits vaisseaux crico-thyroïdiens à l'hémostase des petits vaisseaux . ganglion lymphatique dans l'air deun petit ganglion lymphatique dans.

Syn. anc. ganglion lymphatique delphien, ganglion lymphatique pré-laryngé. . Volumineux nœud lymphatique intercalé sur les vaisseaux lymphatiques . Son segment supérieur, dit cordon cavaire de Taussig, est sous péricardique sur le côté .. mammaire et des téguments et des muscles de la portion sus-ombilicale de la.

épiglottique, espace paraglottique, sous-glotte....) qui contre . exploration complète du pharyngo-larynx, des aires ganglionnaires et du .. Ils constituent alors une voie de propagation le long des vaisseaux. . drainage lymphatique par le plan glottique qui est pauvre en lymphatique. . •Les ganglions pré-laryngé.

"Vaisseaux Lymphatiques Du Larynx - Vaisseaux Lymphatiques De La Portion Sous-Glottique, Ganglion Pré-laryngé, Par Le Dr Paul Poirier,. [Édition 1887]"

. A. laryngée postérieure Glande thyroïde A. thyroïdienne inférieure Artères et lymphatiques du larynx, . VAISSEAUX DU LARYNX Artères. . thyroïdienne, et se distribue à la partie antérieure de l'étage sous-glottique du larynx. . Nerf vague gauche Ganglion pré-laryngé Ganglions jugulaires Gg. de la chaîne récurrentielle.

L'angiome est essentiellement sous-glottique chez le nourrisson. .. Elle se manifeste par une dilatation des vaisseaux en surface de la corde vocale. .. absence de métastases ganglionnaires du fait de l'isolement lymphatique de la corde.

Rougeâtre; autour des vaisseaux et dans les sillons se détachent en jaune .. La portion ventriculaire du cœur constitue la partie la plus importante de cet organe. ... 583 répond à la veine cave inférieure et à plusieurs ganglions lymphatiques. .. la membrane de ce nom et se distribue à la partie sous-glottique du larynx.

Syn. anc. ganglion lymphatique sous-orbitaire, groupe sous-orbitaire des ganglions faciaux. noeud lymphatique pré-laryngé l.m. . cricothyroïdienne et drainant la région sous glottique antérieure du larynx. . Volumineux nœud lymphatique intercalé sur les vaisseaux lymphatiques satellites des vaisseaux tibiaux antérieurs.

37 Figure (19) : les quatre voies lymphatiques du cou. 38 Figure (20) . Il s'ouvre vers le haut dans la portion inférieure du pharynx. . -L étage sous-glottique : se compose du cartilage cricoïde et communique avec le premier anneau trachéal. Page 4 ... Elle contient des muscles,

vaisseaux, nerfs et chaînes ganglionnaires.

Retrouvez Vaisseaux lymphatiques du larynx vaisseaux lymphatiques de la portion sous-glottique, ganglion préaryngé, par le Dr Paul Poirier et des millions de.

10 mars 2015 . D'autre part, toute contrefaçon, plagiat, reproduction illicite encourt toute poursuite pénale. .. 1.6 - La classification TNM des tumeurs du larynx . .. vaisseaux et des lymphatiques, ce qui entraîne une zone à risque de .. Les ganglions préaryngés, également appelés Delphiens, sont situés sur la ligne.

7 oct. 2009 . Les lymphatiques du larynx se divisent en 2 territoires : le 1^{er} . de l'étage sous-glottique et se draine dans les ganglions de la chaîne . et préaryngée ; le pédicule postérieur draine le réseau sous-glottique . La commissure antérieure est plus riche en vaisseaux lymphatiques et glandes accessoires.

Pas de signe d'atteinte des ganglions lymphatiques régionaux. N1 .. carcinologique en monobloc ainsi que le contrôle des XII et des vaisseaux carotidiens.

22 nov. 2015 . Évidements ganglionnaires cervicaux M. Zanaret, J. Paris, S. Duflo Le statut .. sinus, cavité buccale, glande sous-mandibulaire ; 3. thyroïde, larynx, hypopha- . larynx sus-glottique ; 7. scalp postérieur, pavillon d'oreille postérieur ; 8. ... Tous les vaisseaux lymphatiques dans l'environnement de la veine.

sympathique (nerf) (ganglion) (en vue de la prise en charge de la douleur) 1. ... lymphocèle (voir Drainage, vaisseaux lymphatiques, par site) .. sténose sousglottique 1. ... larynx avec trachée 1. .. superficiels du cou [jugulaire], ganglions cervicaux antérieurs [hyoïdien et préaryngé], ganglions latéraux supérieurs.

Pour les tumeurs du massif facial, du larynx et de l'hypopharynx, il est réalisé .. Sous-glottique = traitement bilatéral + lobectomie thyroïdienne et évidemment ... vaisseaux) : rupture capsulaire. .. Envahissement important préaryngé ... N3 : métastase dans au moins un ganglion lymphatique > 6 cm dans sa plus grande.

n'impliquent de la part de l'Organisation mondiale de la Santé aucune prise .. CIM-O : Codes topographiques spéciaux pour les ganglions lymphatiques (C77) et .. C32.1 Étage sus-glottique . C32.8 Lésion à localisations contiguës du larynx .. graisseux, tissu sous-cutané, vaisseau, vaisseau ... Ganglion préaryngé.

Les vaisseaux lymphatiques afférents traversent la capsule du ganglion pour constituer sous celle-ci un sinus lymphatique périphérique plus ou moins .. de la membrane cricothyroïdienne et drainant la région sous glottique antérieure du larynx. Syn. anc. ganglion lymphatique delphien, ganglion lymphatique préaryngé.

Vaisseaux lymphatiques du larynx ; vaisseaux lymphatiques de la portion sous-glottique: , ganglion préaryngé. Poirier-P-J. Edité par Hachette Livre BNF (2013).

. à l'ileum terminal par le mésoappendice, qui contient les vaisseaux appendiculaires. . portion thoracique située dans le médiastin postérieur, à gauche du rachis ... Origine : il prend naissance de la fusion de tous les lymphatiques sous ... veineux du larynx). lymphatique : lymphonoeuds thyroïdiens, préaryngés,.

Le nerf récurrent gauche naît dans le thorax sous la crosse de l'aorte, puis . 14 F-Lymphatiques thyroïdiens : On distingue 2 drainages lymphatiques : 1- . Le niveau VI : comportant les ganglions prétrachéaux, préaryngés et récurrentiels. ... une nécrose de coagulation tumorale, thrombose les vaisseaux tumoraux et.

-A tous ceux qui de près ou de loin ont pris part à la réalisation de ce travail, encore une fois ... vaisseaux lymphatiques forment une voie jugulaire antérieure qui se jette à la base du cou . Un ou deux ganglions préaryngés placés en avant de la membrane . de la partie sous glottique du larynx et du corps thyroïde. 5.3.

11 juil. 2014 . Soit le larynx est endommagé à la suite d'une chirurgie ; soit sa mobilité est ..

périphérique, à côté des ganglions lymphatiques, de la rate et des formations .. laryngées : laryngites aiguës sous-glottiques, laryngite striduleuse, .. Une hémorragie des gros vaisseaux du cou est une éventualité non.

Cancers ORL – Envahissement ganglionnaire – Diagnostic - . Même sous la menace, je n'userai pas mes connaissances médicales d'une façon .. Le drainage lymphatique du larynx s'oriente de manière différente de part et d'autre de . du nerf et des vaisseaux laryngés supérieurs : les collecteurs se séparent alors.

extra-laryngée. – Vaisseaux (carotide) . Envahissement lymphatique. Larynx. • Fréquence globale FAIBLE : 20-25% . pré-laryngés. . partielle (region sous glottique, inter-arytenoïdienne) . CDDP-RT si atteinte ganglionnaire et gros T2.

Corrélation entre le stade T et l'envahissement ganglionnaire. ... ORL dut beaucoup à Lacassagne et Régaud [95], qui prirent part à de difficiles débats pour faire . vaisseaux lymphatiques proprement dit (...) ... antérieur ou pré-laryngé ... reconstructions tridimensionnelles pour l'analyse de la région sous-glottique [104].

. sus glottique)..... 10. Figure (8) : La vascularisation artérielle du larynx (étage sous-glottique)..... 11 . Figure (19) : les quatre voies lymphatiques du cou... ... l'espace cellulo-graisseux pré-laryngé en avant de la membrane thyroïdienne .Ceci ... Elle contient des muscles, vaisseaux, nerfs et chaînes ganglionnaires.

Anatomie pathologique, coeur, vaisseaux, poumons. Maurice Letulle. Hachette Livre BNF. 23,00 . Vaisseaux lymphatiques du larynx ; vaisseaux lymphatiques de la portion sous-glottique, , ganglion pré-laryngé. A. Delahaye et E. Lecrosnier.

Les vaisseaux lymphatiques afférents traversent la capsule du ganglion pour constituer sous celle-ci un sinus lymphatique périphérique plus ou moins riche en .. Il occupe la portion la plus médiale de l'anneau fémoral. . en regard de la membrane cricothyroïdienne et drainant la région sous glottique antérieure du larynx.

Poirier, Paul-Julien (1853-1907), Vaisseaux Lymphatiques Du Larynx - Vaisseaux Lymphatiques De La Portion Sous-Glottique, Ganglion Pré-laryngé, Par Le Dr.

