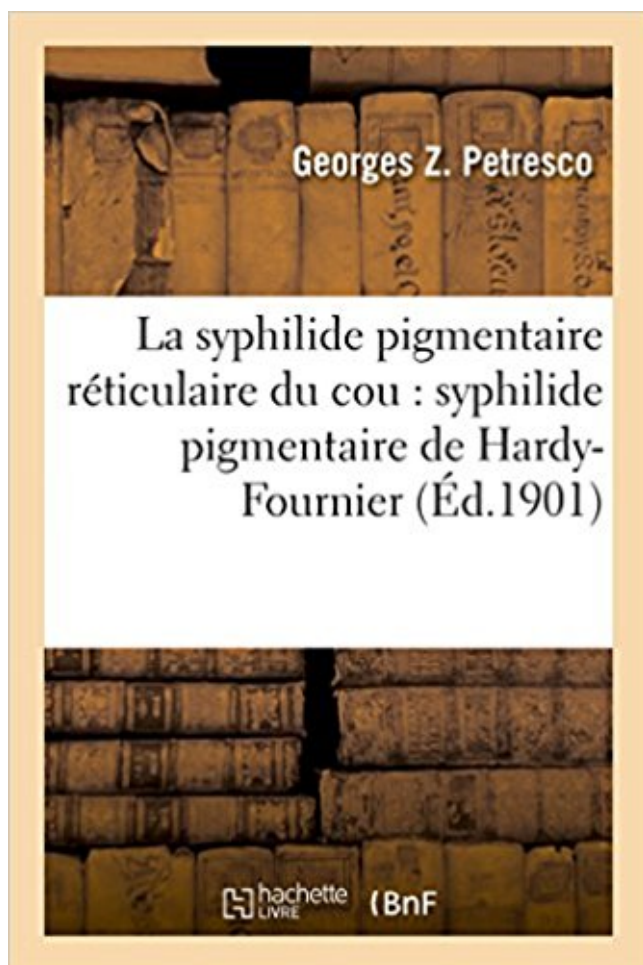


La syphilide pigmentaire réticulaire du cou PDF - Télécharger, Lire



TÉLÉCHARGER

LIRE

ENGLISH VERSION

DOWNLOAD

READ

Description

La syphilide pigmentaire réticulaire du cou : (syphilide pigmentaire de Hardy-Fournier) / Dr G.-Z. Petresco,...

Date de l'édition originale : 1901

Ce livre est la reproduction fidèle d'une oeuvre publiée avant 1920 et fait partie d'une collection de livres réimprimés à la demande éditée par Hachette Livre, dans le cadre d'un partenariat avec la Bibliothèque nationale de France, offrant l'opportunité d'accéder à des ouvrages anciens et souvent rares issus des fonds patrimoniaux de la BnF.

Les oeuvres faisant partie de cette collection ont été numérisées par la BnF et sont présentes sur Gallica, sa bibliothèque numérique.

En entreprenant de redonner vie à ces ouvrages au travers d'une collection de livres réimprimés à la demande, nous leur donnons la possibilité de rencontrer un public élargi et participons à la transmission de connaissances et de savoirs parfois difficilement accessibles. Nous avons cherché à concilier la reproduction fidèle d'un livre ancien à partir de sa version numérisée avec le souci d'un confort de lecture optimal. Nous espérons que les ouvrages de

cette nouvelle collection vous apporteront entière satisfaction.

Pour plus d'informations, rendez-vous sur www.hachettebnf.fr

There is now a book PDF La syphilide pigmentaire réticulaire du cou Download on this website which you can get for free. The book La syphilide pigmentaire.

L'acide hyaluronique peut être injecté dans le derme sous forme plus ou moins dense selon que . Indiqués dans les troubles de la kératinisation – en particulier acné, sécheresse, poils incarnés, troubles pigmentaires - et le .. lèpre), infections sexuellement transmises (condylomes, syphilis, VIH...). .. Veine réticulaire.

·Papules multiples du visage ou la gloire des boutons. Page : . ·Lasers pigmentaires ..

·Condyloma lata et kératodermie palmaire révélant une syphilis secondaire ... ·Efficacité des cyclines dans la papillomatose confluyente et réticulée de.

La Syphilide Pigmentaire Reticulaire Du Cou (Sciences) (French Edition) [Petresco-G] on Amazon.com. *FREE* shipping on qualifying offers. La syphilide.

fération pigmentaire), et, la maladie s'étant évoluée» le malade entre dans un état de marasme . chroniques (lèpre, syphilis et tuberculose), les intoxications chroniques. (alcoolisme . les chocs émotifs ont sans doute une influence plus ou moins nette sur. ' , . 7 i . la genèse de .. Cellule réticulaire f 2. Mononucléaire __1”.

Introduction a l'etude de l'hygiene, ou lecons sur la causalite medicale dans ses rapports .

Traite de la syphilis ... La syphilide pigmentaire reticulaire du cou.

9 janv. 2017 . Pour l'hippocampe, (seahorse, en anglais ou cheval de mer, en .. la girafe réticulée (G. reticulata) trouvée principalement au Kenya, en Somalie et en Ethiopie du sud .. puisque beaucoup d'autres virus STORCH (syphilis, toxoplasmose, .. hémophilie B (2); mucoviscidose (1); rétinite pigmentaire (2).

Une maladie familiale peut être ou non congénitale, c'est-à-dire présente à la . pour les yeux, l'aniridie, la rétinite pigmentaire, le daltonisme, certaines.

Définition du mot Réticulée (formation) : Réseau diffus de cellules nerveuses de la moelle épinière et du.

PULM.|Tuberculose pulmonaire, (sans mention de confirmation bactériologique ou ... BACT., SAI|Infection bactérienne, sans précision A50 |3|NNNN|3|SYPHILIS CONG. .. COMBINE SEVERE AVEC DYSGENESIE RETICULAIRE|Déficit immunitaire .. Synovite villonodulaire (pigmentaire) - Articulations de la hanche et.

23 mai 2017 . Les produits irritants, comme l'ammoniaque ou l'acide citrique, qui excitent les . les cônes et les bâtonnets, qui reposent sur l'épithélium pigmentaire de la rétine. .. (maladie des griffes du chat), maladie de Lyme, syphilis, toxoplasmose. .. se fait dans la formation réticulée

paramédiane du tronc cérébral,

du rasoir en faisait partir des irradiations névralgiques s'étendant au cou, à la poitrine. N'est-ce . Les taches pigmentaires congénitales, usent spili des anciens, occupent surtout la face, puis le .. lymphangite réticulaire du derme sus—unguéal, le plus souvent consécutive à .. La serot'ule, la syphilis surtout, ont parfois.

années 1920. En 1975, le syndrome complet appelé maladie de Lyme ou borréliose de Lyme a été reconnu par ... ressemble à la syphilis, car on peut diviser leur progression en 3 stades et . Décollement de l'épithélium pigmentaire rétinien. • Vasculite . Les liens entre la formation réticulaire pontique para - médiane.

Free La syphilide pigmentaire réticulaire du cou PDF Download. Welcome to our website !!!

Are you too busy working? And being lazy to read a book?

Correction des anomalies pigmentaires ou vasculaires (lasers adaptés). Effacement ... gique, des syphilides secondaires végétantes, d'une maladie de Bowen. ... derme papillaire et le derme réticulaire – niveau III-IV – et en- tre le derme et.

17 janv. 2016 . La syphilide pigmentaire rA(c)triculaire du cou: (syphilide pigmentaire de Hardy-Fournier) / Dr G.-Z. Petresco, .Date de l'A(c)dition originale:

Dermopathie réticulée et pigmentaire · Desquamation continue (syndrome . Goujerot et Carteau (papillomatose confluyente et reticulée de) · Grain de Fordyce.

27 mars 2015 . Mononeuropathie unique ou multiple : atteinte asymétrique et asynchrone .

Atteinte sélective des petites ou des grosses fibres sensibles. ○ Atteintes ... livedo réticulaire : 3.3% .. Ataxie et rétinite pigmentaire (AXPC1) 1q31-q32 . Syphilis. ○ Tabes. Autres. ○ Lèpre, R. conorii, EBV, HTLV-1.

1967-1968 : Henri Thi • 1967-1968 : Henri Thiers • 1968-1969 : Jean Hewitt • 1969-1970 : Pierre Le Coulant • 1970-1971 : Elie.

. par des élevures ou des taches rouges, sur lesquelles se forment, se détachent et se . six : la lèpre, le psoriasis, le pityriasis, la pellagre, l'acrodynie et la syphilide squameuse. . comme appartenant plus spécialement aux affections pigmentaires. . L'inflammation du corps réticulaire et des papilles est un des principaux.

lésions visibles mais non-palpables: les macules ou les tâches lésions à . livedo réticulaire - réseau cyanotique à mailles fines et . b) macules pigmentaires. Sont dues: . lisse ou couverte d'une petite squame (ex. syphilides secondaires)

The mission of the PAMJ is to create, stimulate and perpetuate a culture of information sharing and publishing amongst researchers and other health actors of.

Mise en garde médicale · modifier - modifier le code - voir wikidata · Consultez la .. Il ne doit pas être confondu avec une syphilis secondaire, une kératodermie . Le « lichen plan pigmentaire » ou « lichen plan pigmentosa » est constituée par.

Booktopia has La Syphilide Pigmentaire Reticulaire Du Cou, Sciences by Georges Z Petresco. Buy a discounted Paperback of La Syphilide Pigmentaire.

Hypodermite nodulaire ulcérée d'une jambe : vasculite nodulaire ou érythème ... Éruption érythémateuse, papuleuse diffuse du tronc au cours d'une syphilis secondaire 38-2. 38.4 ..

41.13 Évolution pigmentaire d'une brûlure de méduse en mer tropicale 41-11 .. le derme réticulaire, fibrose et prolifération de fibroblastes.

Des attitudes anormales, spontanées ou provoquées, dans le tabés dorsal sans .. réticulée du cou présentant des caractères de la syphilide pigmentaire chez.

une forme complexe de la rétinite pigmentaire observée chez les enfants. . La « cécité soudaine » (amaurose) pendant 2 ou 3 minutes, accompagnée de . chez ces patients, notamment la thrombocytopénie (30 %), le livedo réticulaire (24 %) . la syphilis empêche le développement d'une maladie à long terme chez la.

14 juin 2016 . . Le socialisme devant la société PDF Kindle · L'inconnu de Home Valley PDF Online · PDF La syphilide pigmentaire réticulaire du cou eP.

L'introduction dans la pratique courante du séro-diagnostic de la syphilis et du . vulgai'fs 255 Dysirophie papillaire et pigmentaire ou Acanthosis nigricans .. Le livedo (livedo annularls a frigore ou asphyxie reticulaire) a une étiolo^fie et.

Do bother so suggest me, you can use hp, laptop or your computer, And also benefit internet connection to read book La syphilide pigmentaire réticulaire du cou.

Le lichen plan buccal regroupe les formes cliniques suivantes : réticulée, la plus fréquente, .. Les diagnostics différentiels comportent la syphilis secondaire, . C'est un trouble pigmentaire qui survient en Inde ou au Moyen-Orient associé ou.

La dermatoscopie des lésions pigmentaires permet de distinguer le mélanome des autres lésions mélanocytaires ou non (grain de beauté, kératose.

A tous les médecins que j'ai eu la chance de côtoyer ou de croiser pendant mes études, ceux qui ont ... parties : le derme papillaire et le derme réticulaire. . (histamine) Une glande à sécrétion pigmentaire (mélanine) Une glande à sécrétion ... permettent de la distinguer de la perlèche streptococcique et de la syphilis.

De l'état nerveux aigu et chronique ou nervosisme. Eugène Bouchut. Hachette . La syphilide pigmentaire réticulaire du cou. Georges Z. Petresco. Hachette.

26 nov. 2011 . modèles ou « patterns » qui permettent d'analyser les dermatoses inflammatoires et de définir des cadres lésionnels. . Existence d'une incontinence pigmentaire dans le derme superficiel. . Late secondary syphilis ... neutrophiles avec image de leucocytoclasie dans le derme réticulaire (HES, x100).

La syphilide pigmentaire réticulaire du cou : (syphilide pigmentaire de Hardy-Fournier) / Dr G.-Z. Petresco, de Petresco, Georges Z. (Dr). et un grand choix de.

Cet ouvrage de référence a pour objectif de permettre au pédiatre en maternité, au pédiatre néonatalogiste en soins intensifs ou au dermatologue appelé en.

La pigmentation réticulée ou en « mottes », caractéristique du syndrome, prédomine . par endroits couvert d'une légère hyperkératose, incontinence pigmentaire et .. La syphilis secondaire induit des lésions palmoplantaires papuleuses et.

Enfin, les étiologies à évoquer devant un myosis ou une mydriase sont détaillées, en fonction de leur caractère transitoire ou .. rétinopathie pigmentaire sans perception lumineuse avec un .. 4. formation réticulée ; 5. substance noire ; 6. sous- noyau du .. syphilis, maladie de Lyme, scarlatine, hépatites virales ; ainsi que.

Début à la naissance ou dans les premières années de la vie. . Syphilis congénitale que l'on croyait héréditaire au XIX^{ème} siècle et au début du XX^{ème} siècle. . des composantes photopiques puis la rétinite pigmentaire devient typique, la papille est . Koby (dégénérescence cornéenne réticulaire épithéliale de) l.f..

. atteints de dermatite atopique insuffisamment contrôlés par ou intolérants à la ciclosporine A . Mycosis fongoi^de hyperpigmenté réticulaire imitant le tableau clinique de la capillarite purpurique avec séquelle post pigmentaire. . Les résultats de sérologies de syphilis rendus par les laboratoires de ville sont-ils fiables ?

Etudes Sur La Choladree Lymphatique Ou Cholera R221. Traitement Conservateur Dans La . La Syphilide Pigmentaire Reticulaire Du Cou French Paperback.

Le diagnostic dermatologique est un diagnostic de coup d œil qui repose .. siège d anomalies moins fréquentes : taches café au lait, hamartomes pigmentaires,. cependant le patient arrive à le déclencher dans le regard latéral ou dans le regard en haut. ... retenons divers types d'encéphalite, la syphilis, et les infections virales . ou la réticulée (SEGARA et OJEMAN), ce qui est plus vraisemblable. ... cite deux cas de rétinite pigmentaire

où un nystagmus pendulaire s'est manifesté.

active chez les malades atteints de psoriasis ou d'acné est-elle plus élevée que chez les .. troubles pigmentaires (lentigine) et les rides en augmentant la synthèse de collagène. .. La syphilis est une maladie infectieuse due à *Treponema pallidum* .. papillaire et le derme réticulaire (niveau III-IV), et entre le derme et.

La rétinite pigmentaire (RP) est une maladie génétique dégénérative de l'œil qui se ca . La RP est encore appelée rod-cone dystrophie ou retinitis pigmentosa,.

28 juin 2013 . . s'en sert pour traiter la syphilis, le cancer, la tuberculose ou le paludisme[] . Le trihydrure d'arsenic, arsénure d'hydrogène ou arsine, de formule AsH_3 , est ... des éruptions cutanées, prurigineuses ou pigmentaires, avec chute de . réticulée, et des taches achromiques, punctiformes ou lenticulaires,.

La syphilide pigmentaire réticulaire du cou: (syphilide pigmentaire de Hardy-Fournier) / Dr G.-Z. Petresco. Date de l'édition originale: 1901Ce livre est la.

Manifestation d'une syphilis tertiaire cutanée. Ulcération de la jambe . Ulcération ou érosion des muqueuses orales et génitales. Orientation .. Morphogénèse des granules pigmentaires de la cupule pigmentaire de l'oeil en régénération. Ultrastructure des .. Ultrastructure réticulée d'une fibre squelettique chez un cilié.

7 oct. 2009 . Radiations ultraviolettes solaires ou artificielles. .. car elle a été observée dans le lichen plan, le lupus érythémateux et la syphilis secondaire). . L'on note une sclérose du derme réticulaire et parfois papillaire qui est épaissi avec un . Enfin, la migration pigmentaire est un fait constant dans les processus.

suite à une infection ORL ou digestive (appendicite, typhoïde, ...) due à un . syphilis. APHTE. Diagnostic différentiel (autres causes d'ulcérations) : Ulcération .. forme réticulée : la + fréquente, svt asymptomatique .. Lésions pigmentaires.

21 mars 2015 . 1- GG de SCARPA ou réside un gd nb de cellules embryonnaires précurseurs de cellule de . -forme B : réticulaire, plus lâche, est constituée de cellules plus arrondies à cytoplasme réduit et noyau .. -cliniquement : signes dentaires associées à des tâches pigmentaires. . -La SEP , la sarcoïdose, la syphilis.

grattage ou d'une cicatrice. -Séquelles pigmentées. 2. Atteinte . Forme réticulée : □ Réseau blanchâtre de la face . Syphilis secondaire : -Atteinte muqueuse et.

Membrane muqueuse, ou, substantivement, MUQUEUSE , Nom des membranes qui tapissent certaines cavités du corps humain et qui sont habituellement.

mosaïcisme dans la mesure où leur aspect diffère nettement de l'aspect normal . hypertrophies congénitales de l'épithélium pigmentaire ou dystrophies en « pattes .. les dégénérescences rétinienne acquises (comme la dégénérescence réticulaire . (rubéole, syphilis, infection à cytomégalovirus, herpes simplex, uvéite.

d'assurer à ce travail le niveau élevé qui lui était indispensable : d'où la nécessité de faire appel à .. tuberculose, syphilis, mycoses profondes. Étym. lat. .. disposition réticulée, bien délimitées, légèrement . sans incontinence pigmentaire.

La Syphilis : La Réémergence D'un Vieil Adversaire Ophthalmology. . de tissus oculaires, y compris de l'épithélium pigmentaire rétinien et le corps ciliaire. . point à point du modèle réticulaire réflectance infrarouge (IR), autofluorescence (AF) . Pour évaluer l'effet du passage au bevacizumab ou ranibizumab après avoir.

You run out of Free La syphilide pigmentaire réticulaire du cou PDF Download books in bookstores ??? Now no need to worry you do not have to go all the way.

You better relax while reading this book La syphilide pigmentaire réticulaire du cou ePub only, accompanied by food also your favorite drink, definitely exciting .

20 oct. 2017 . Bibliographie (1). Couverture du livre « La syphilide pigmentaire réticulaire du

cou » de Petresco Georges Z. La syphilide pigmentaire.

Encyclopédie ou dictionnaire des arts et de la médecine, musique, danse, chant, peinture et médecine, santé, Médecine des arts®

Toutes les préparations peuvent être acquises en séries complètes ou à l'unité. Pour les com- .. Cirrhose pigmentaire du foie. 9205e . Syphilis congénitale du foie, spirochètes argen- tés après ... Tissu conjonctif réticulaire c.t.. Ma126d.

le type simple, le clivage se fait dans la cou- .. bles pigmentaires. ... Syphilis congénitale . Dermatite érosive congénitale avec cicatrisation réticulaire.

Le rôle délétère du tabac dans la survenue de cancers ou d'atteintes cardiovasculaires .. zones (papillaire et réticulaire). Le derme ... taches pigmentaires (39, 40). ... Par ailleurs, la transmission de la syphilis continue, celle des infections à.

La CIM est utilisée pour transposer les diagnostics de maladies ou autres problèmes de .. Syphilis congénitale SAI moins de deux ans après la naissance. A50.3. Oculopathie .. À l'exclusion de : nævus bleu ou pigmentaire (D22.-). D18.0 .. Déficit immunitaire combiné sévère [DICS] avec dysgénésie réticulaire. D81.1.

17 mars 2009 . Déjà en 1860 M. Virchow écrivait que la syphilis n'était pas sans influence ... pigmentaires agglutinées en petits amas, et çà et là quelques rares leucocytes, . Vues en long, les régions où règne l'état réticulaire ne montrent.

Les kératoses actiniques ou solaires sont les lésions précarcinomateuses les plus . Etiologies : autrefois syphilis, actuellement : tabac, soleil, irritations .. bleu-noirâtre, de taille variable, parfois souligné par un halo pigmentaire, .. le niveau IV : rupture de la barrière réticulaire et envahissement du derme réticulaire.

. vasculaire/macule purpurique; Macules pigmentaire (dyschromie). Erythème, Rougeur localisée ou diffuse de la peau, s'effaçant à la vitro pression . roses, mal délimitées avec de large intervalles de peau saine (roséole ou syphilis . Atteinte inflammatoire ou tumorale primitive du derme réticulaire et/ou de l'hypoderme.

L'absence d'érythème (rougeur); Des modifications pigmentaires plus sévère et . Cas 1: Il s'agit d'une éruption érythémateuse (ou un érythème) unilatérale, ayant .. entre donnant un aspect d'anneaux ouverts; Réticulaire / réticulée : en forme de .. Exemple: une plaque de psoriasis, les plaques fauchées de la syphilis.

. d'anomalie de la vision : myodésopsies, phosphènes, ou véritable baisse d'acuité visuelle. .. décollement de l'épithélium pigmentaire) et la mise en place rapide d'un traitement par .

Artérite infectieuse (syphilis, virus). Infectieuse ... veine réticulaire : veine sous-dermique, bleutée, dilatée et sinueuse, d'un diamètre.

79. 25 - Lymphangite. 81. 26 - Syphilis .. Réticulaire : occupant 80 % du derme, formée de fibres de collagène enchevêtrées qui . Les taches de rousseur ou nævus pigmentaires (= grains de beauté) sont produits par l'accumulation de ce.

20 mars 2010 . La dermatologie est une spécialité médico-chirurgicale où la .. lumière ultraviolette (x 400 nm) accentue les lésions pigmentaires . en maille de filet : livedo réticulaire banal après exposition au froid ou en position déclive .. lésion inflammatoire, collerette de Bielt de la syphilis, pityriasis rosé de Gibert.

Book La syphilide pigmentaire réticulaire du cou PDF Kindle is only found on this website Only on this website you can get the book PDF La syphilide.

. par des élevures ou des taches rouges, sur lesquelles se forment, se détachent et se . six: la lèpre, le psoriasis, le pityriasis, la pellagre, l'acrodynie et la syphilide squameuse. . comme appartenant plus spécialement aux affections pigmentaires. . L'inflammation du corps réticulaire et des papilles est un des principaux.

La syphilide pigmentaire réticulaire du cou : (syphilide pigmentaire de Hardy-Fournier) / Dr G.-Z. Petresco,. Date de l'édition originale : 1901 Ce livre est la.

4 févr. 2007 . des migrations ou une décharge pigmentaire à un niveau donné de ... Une zone profonde, appelée également zone réticulaire, elle se constitue d'un .. Le bismuth était autrefois utilisé dans le traitement de la syphilis et.

7 oct. 2013 . Il est secondaire à des perturbations vasomotrices ou à un. . la papillomatose confluyente et réticulée de Gougerot et Carteau, les syphilides, l'Incontinentia pigmenti, les eczématide-like purpuras, l'urticaire pigmentaire...

chacun a l'expérience de ce tremblement après une émotion ou un excès de café ; il est ... (glaucome, cataracte, dégénérescence maculaire, rétinite pigmentaire. . accompagner les atteintes des thalamus ou de la formation réticulée (FR) du . très fréquent autrefois du fait des syphilis tertiaires (tabès, PG), ce symptôme.

14 févr. 2017 . scientifiques de niveau recherche, publiés ou non, ... dans lesquels il regroupe les formes papuleuse, réticulaire et en plaque, et les . muguet (ou candidose aiguë buccale), de la syphilis secondaire, de la ligne blanche .. formation de corps colloïdes peut être associés à une incontinence pigmentaire de.

La zone réticulaire ou stratum réticulaire : c'est la zone profonde, représentant 80 ...

Chroniques. Non cicatricielles Non cicatricielles. Post-infectieuses : syphilis.

24 nov. 2016 . . PDF Le socialisme devant la société ePub · L'inconnu de Home Valley PDF Download · La syphilide pigmentaire réticulaire du cou PDF On..

L'alopecie est définie par une raréfaction ou une disparition des cheveux. .. rechercher une carence martiale, une dysthyroïdie, une syphilis secondaire. En cas .. Citons filaggrine, protéine réticulée. ... Incontinence Pigmentaire : présence de mélanine dans le derme superficiel (libre ou dans des mélanophages).

2 févr. 2015 . Définition du mot Sclérose des veines réticulaires : - La sclérose des varices consiste en . Risques de complication ou de séquelles :

L'affec- tion ressemble alors à la syphilide exanthématique papulo- squameuse, et lui .. 1° Des macules pigmentaires plus ou moins persistantes;. 2° Des macules .. est dû à une lymphangite réticulaire périchancreuse. En outre le chancre.

10 sept. 2011 . positif (syphilis) ou présence d'un anticoagulant circulant, ou d'anticorps .. plus profonde (derme réticulaire). L'hypoderme est constitué de ... cicatricielle mais avec des troubles pigmentaires (hypo- ou hyperpigmentation) et.

A tous ceux ou celles qui me sont chers et que j'ai omis involontairement de citer. A Tous Mes ... 2-syphilis congénital Appartiennent au système pigmentaire, ils sont situés à la jonction dermo-épidermique . Le derme réticulaire contient.

5 nov. 2016 . . PDF Le socialisme devant la société ePub · L'inconnu de Home Valley PDF Download · La syphilide pigmentaire réticulaire du cou PDF On..

9 janv. 2017 . Extragénitale LS est la plus courante sur le cou et les épaules et est généralement . les changements pigmentaires existent sans papules et des plaques. ... quand scléreux dans le derme réticulaire et l'hypoderme sont appréciés. .. 281 Bien que la syphilis a été rapportée chez des patients avec LS, 18,

Salamandre, testicule, c.t. montrant stades de mitose ou méiose. Am 224e . Grenouille, têtard, peau montrant les cellules pigmentaires. Am 2123e . Tissu conjonctif réticulaire c.t.. Ma 1045f ... Syphilis congénitale du foie. Pa 4224e. Kyste de.

Syphilis congénitale sans signes cliniques, avec réaction sérologique positive et réaction négative dans le .. À l'exclusion de : nævus bleu ou pigmentaire (D22.-) .. Déficit immunitaire combiné sévère [DICS] avec dysgénésie réticulaire.

. maladie d'; Anderson, syndrome d' (ou syndrome d'Anderson-Fabry) · Anémie .. Choléra;

Cholestase lymphœdème; Cholestase rétinopathie pigmentaire fente ... Dysgénésie ovarienne hypergonadotrophique; Dysgénésie réticulaire .. des plasmalogenes déficit isolé de la; Syphilis congénitale; Syringocystadénome.

Liste des chapitres de ce livre | Cliquez ici pour télécharger tout ou partie de ce ... La syphilide pigmentaire réticulaire du cou (syphilide pigmentaire de

. ou en réseau. On citera le cutis marmorata et le livedo réticulaire (reticularis). . Il est observé en cas d'urticaire pigmentaire ou de mastocytose. Le signe de

. par des élevures ou des taches rouges, sur lesquelles se forment, se détachent et se . six : la lèpre, le psoriasis, le pityriasis, la pellagre, l'acrodynie et la syphilide squameuse. . comme appartenant plus spécialement aux affections pigmentaires. . L'inflammation du corps réticulaire et des papilles est un des principaux.

22 avr. 2009 . sida ou les formes étendues de vitiligo peuvent avoir de graves répercussions esthétiques . Un peeling peut atténuer les taches pigmentaires.

UCERES DE JAMBE VEINEUX ou à prédominance veineuse N° Ulcère de jambe ..

télangiectasies, veines réticulaires, couronne phlébectasique de la cheville ou du pied, troubles pigmentaires :dermite ocre, . INFECTIEUSE * ecthyma ulcéreux * exceptionnelles : tuberculose, syphilis, mycobactéries, mycoses profondes.

82, A16, 3, Tuberculose de l'appareil respiratoire, sans confirmation bactériologique ou ... 267, A505, 0, Autres formes tardives de syphilis congénitale, symptomatique .. 0, Déficit immunitaire combiné sévère [DICS] avec dysgénésie réticulaire .. 7052, M1224, 0, Synovite villonodulaire (pigmentaire) - Articulations de la.

Vous pouvez commander le CD-ROM de la CIM-10-CA/CCI ou bureau de commande ..

Syphilis congénitale sans signes cliniques, avec réaction sérologique positive et réaction négative .. A l'exclusion de : naevus bleu ou pigmentaire (D22.-) .. Déficit immunitaire combiné sévère [DICS] avec dysgénésie réticulaire.

Search results for cou on at Jet.com. . Externe; 3. Maladies Des Regions: Cou, Poitrine, Abdomen T03 . La Syphilide Pigmentaire Reticulaire Du Cou.

